Aus dem pathologischen Institut zu München.

Beiträge

zur

Pathologischen Anatomie der Nebennieren.

Inaugural-Dissertation

zur Erlangung der Doctorwürde

unter dem Präsidium

des Herrn Prof. Dr. Otto Bollinger

der

hohen medicinischen Facultät zu München

vorgelegt von

Richard May,

appr. Arzt.

Mit einer Tafel.

München.

1886.

Herrn Professor Dr. Bollinger

in Hochachtung und Dankbarkeit

gewidmet

vom Verfasser.

Das Ziel vorliegender Arbeit war, das Verhalten der Nebennieren bei verschiedenen Erkrankungen des Menschen zu untersuchen. Dass mit 42 Fällen, welche ich der Untersuchung zu Grunde legte, von einer Erschöpfung des Materials keine Rede sein kann, ist selbstverständlich, allein sie liefern doch Einiges, was als Beitrag zur pathologischen Anatomie der Nebennieren Beachtung verdienen dürfte.

Wenn Hyrtl über die Nebennieren sagt „die unbekannte Function der Nebennieren sichert dieses Organ vor lästigen Nachfragen in der Heilwissenschaft", so dürfte er damit nicht mehr ganz Recht haben, denn die Literatur über die Nebennieren im Allgemeinen und in specie über die Addison'sche Krankheit, von welcher es heutzutage allerdings fraglich geworden ist, ob sie mit den Nebennieren in directem Zusammenhange steht, ist eine ganz erkleckliche zu nennen und jeder Jahrgang medicinischer Sammelwerke bringt eine respectable Zahl von Auszügen über Arbeiten auf diesem Gebiete.

Die Function der Nebenniere ist dadurch allerdings noch immer nicht bekannt geworden. Was man bisher vernachlässigt hat, das sind die geringeren Veränderungen der Nebennieren, die nicht schon makroskopisch in die Augen fallen. Die bisher bekannten derselben sind in den Lehrbüchern der pathologischen Anatomie und in der 1883 erschienenen Arbeit Burger's[1]) zusammengestellt. Gerade diese geringgradigeren

[1]) Dr. Carl Burger, Die Nebennieren und der Morbus Addison. 1883.

Veränderungen nun sind es, auf welche ich das Augenmerk bei meiner Untersuchung richtete [1]). Zu diesem Zwecke wurden die Nebennieren von circa 40 auf einander folgenden Sectionen des pathologischen Instituts zu München, gleichviel, ob sie schon makroskopisch Veränderungen darboten oder nicht, einer genaueren Untersuchung unterworfen. Die Herstellung der Präparate erfolgte stets in gleicher Weise: durch Härtung in Alkohol, Einbettung in Terpentin-Paraffin, dann durch Anfertigung von Mikrotomschnitten und Färbung derselben (meist mit Carmin); hierauf Einlegung in Nelkenöl und Einschliessung in Canadabalsam.

Das Ergebniss der Untersuchung war freilich in vielen Fällen ein negatives, d. h. die Nebennieren verhielten sich normal, in anderen jedoch lieferte dieselbe ein positives Resultat, indem sich bald leichtere, bald schwerere Veränderungen darboten.

Beim Suchen nach pathologischen Veränderungen begegnete ich jedoch auch Einigem, was mir als in das Gebiet der normalen Histiologie der Nebenniere gehörig erscheinen musste, da es an der Mehrzahl der Präparate zu sehen war. Diese Nebenbefunde möchte ich der Schilderung der pathologischen Verhältnisse an dieser Stelle vorausschicken, da ich sie noch nirgends beschrieben fand.

Die Nebenniere ist ein fettreiches Organ. Darüber sind alle Forscher einig. Die fettige Degeneration derselben gilt bei älteren Individuen sogar als ein normaler Vorgang.

Ueber die Art der Ablagerung des Fettes konnte ich nur die eine Ansicht auffinden, dass es in Form ganz kleiner „Körnchen“ (Burger) in den Parenchymzellen liege, also in ähnlicher Weise wie in normalen Leberzellen. Geht bei der Leber dieser Zustand weiter, so entstehen nur selten grosse Fetttropfen, meist kommt es nur zu einer Imprägnirung der Zellen mit einer vermehrten Anzahl kleinerer Tröpfchen. Nicht so in der Nebenniere. Hier begegnen wir schon in dem normalen Organe dem Fette in Form grösserer und kleinerer Tropfen und Körnchen; dieselben besitzen die Grösse eines ganz kleinen Körnchens bis

[1]) Die Addison'sche Krankheit habe ich deshalb in dieser Arbeit gänzlich unberücksichtigt gelassen, weil mir kein frisches Material zur Untersuchung zu Gebote stand.

zu der einer ganzen Zelle. Sie finden sich innerhalb der Zelle, der Kern liegt dabei oft wandständig. Liegen mehrere solcher Zellen, die mit grossen Fetttropfen gefüllt sind, neben einander, so könnte man meinen, letztere bildeten ein ganzes Maschenwerk. An entsprechenden Präparaten sieht man nur mehr die Umrisse der Fetttropfen, indem durch Einwirkung des Alkohols zuerst das dieselben umgebende flüssige Protoplasma der Zellen geronnen erschien, das Fett dagegen, insoweit es nicht schon vom Alkohol ausgezogen worden war, durch die weitere Behandlung mit Terpentinöl noch völlig extrahirt wurde. Es bestehen also an den Präparaten nicht mehr die Fetttropfen als solche, sondern gewissermaassen Abgüsse derselben, das geronnene Protoplasma von dem sie umgeben waren (Fig. 2)[1]).

In den Nebennieren findet sich in der Zona fasciculata manchmal freies Pigment (Fig. 1). Was mir an solchen Stellen auffiel, war, dass das freie Pigment meist von kleinzelliger Infiltration umgeben war. Dass das Pigment in den Nebennieren aus dem Blute stammt, glaube ich, dürfte bei dem grossen Blutreichthume dieses Organs einerseits, und bei der Dünnwandigkeit seiner Capillaren andererseits sehr plausibel erscheinen. Ein weiteres, wenn auch untergeordneteres Beweismittel hiefür könnte etwa auch die goldgelbe Farbe[2]) des Pigments bilden, welche die Pigmente, die mit Sicherheit als aus dem Blute hervorgegangen erkannt wurden, charakterisirt (z. B. Blutextravasate bei Verletzungen). Die Entstehung dieses Pigments aus dem Blute kann bei der eben erwähnten Dünnwandigkeit der Gefässe durch einfache Diapedese der Blutkörperchen

[1]) Ich möchte mir gleich an dieser Stelle zu bemerken erlauben, dass der Ausdruck „Fettdegeneration“ nicht allzu streng aufgefasst werden möge, indem derselbe im Folgenden auch da gebraucht wurde, wo es sich vielleicht nur um eine stärkere Fettimprägnirung der Zellen ohne wirkliche degenerative Vorgänge handelte, theils weil es sich oft schwer unterscheiden liess, ob blos das erstere oder das letztere vorhanden war, theils um die Bezeichnung zu vereinfachen. Als wirklich degenerative Zustände betrachtete ich die, in welchen die Kerne atrophisch waren; die anderen Fälle, welche diese Eigenschaft nicht besassen, wurden demnach als Infiltration aufgefasst, für beide aber der gemeinsame Name „Fettdegeneration“ gebraucht.

[2]) Zur Pathologie des Morbus Addison von H. Nothnagel-Wien.

erklärt werden und es ist durchaus nicht nothwendig, eine capilläre Hämorrhagie anzunehmen. Dass auch noch andere Möglichkeiten gegeben sein können, werden wir unten erörtern. Es entsteht vor Allem die Frage, an welcher Stelle das freie Pigment der Nebenniere gebildet wird, ob da, wo wir es in den Präparaten liegen sehen, oder an einer oder mehreren anderen Stellen, von wo es erst zu jener transportirt werden müsste. Nach meiner Meinung hat die erstere Ansicht mehr Wahrscheinlichkeit, denn es ist weniger plausibel, dass kleinere Pigmentkörnchen sich später zu einer grösseren Scholle vereinigen, als sich im Gegentheile vorstellen lässt, dass grössere Schollen in kleinere Partikelchen zerfallen.

Demnach folgere ich also, dass das Pigment an der Stelle, an der es liegt, auch entsteht, und zwar durch Austritt rother Blutkörperchen aus den Capillaren. Wie lässt sich nun die kleinzellige Infiltration deuten? Diese kleinen Rundzellen sind wahrscheinlich mit den rothen Blutkörperchen ausgewanderte weisse, welche vielleicht später sich in Wanderzellen verwandeln und Pigment von dem Pigmentlager wegführen, etwa zu den mehr nach innen liegenden Zellen der innersten meist stark pigmentirten Rindenschicht.

Derartige Infiltrationsheerde finden sich in der Zona fasciculata, und es ist möglich, die Spuren der kleinzelligen Infiltration bis in die Zona pigmentosa zu verfolgen. Allein es ist mir bei der bedeutenden Farbenattractionskraft dieser Rundzellen, welche die Farbe viel intensiver aufnehmen als die übrigen Zellen, nicht gelungen, Pigment in denselben zu entdecken.

Oft sieht man auch kleinzellig infiltrirte Stellen, ohne dass dieselben durch freies Pigment oder sonst eine Ursache hervorgerufen wären, und andererseits, wenn auch seltener, freies Pigment ohne kleinzellige Infiltration. Diese Umstände wären nun dazu angethan, meine Anfangs dieses Abschnittes aufgestellte Behauptung zweifelhaft zu machen, wenn man sie nicht erklären könnte. Es kann nämlich — wenn man sich vorstellt, dass die kleinzellige Infiltration das freie Pigment nicht rings wie ein Centrum umgiebt, sondern vielmehr manchmal nur an dasselbe auf irgend einer Seite angrenzt, indem es oft die Form eines Kegels zeigt, dessen Spitze das Pigment bildet, — der Fall ein-

treten, dass der Schnitt entweder nur das Pigment, oder nur die kleinzellige Infiltration trifft.

Letztere findet sich auch manchmal unmittelbar an der Wandung der die Marksubstanz durchsetzenden grösseren Venen. Dass auch hier Blut austritt, ist, wenn die obige Annahme gerechtfertigt ist, nicht unwahrscheinlich, denn wir finden auch hier Pigment, allerdings in Form kleiner Körnchen, so dass wir, wenn wir die Diapedese gelten lassen, hier jedenfalls keine so bedeutende wie dort vor uns haben.

Es ist aber nicht unumgänglich nothwendig eine Diapedese von weissen und rothen Blutkörperchen anzunehmen, wenn wir einen Vorgang, wie er in der Leber statt hat, zum Vergleiche herbeiziehen.

Die Leber besitzt ebenso wie die Nebenniere ein stark entwickeltes Capillarsystem. Das Blut, welches derselben durch die Pfortader zugeführt wird, steht unter geringem Drucke, daher circulirt es langsam und hat genügende Zeit, um Stoffe, welche aus demselben ausgeschieden werden sollen, zu eliminiren. Ebenso soll auch in der Nebenniere der Blutstrom durch die Menge und Weite der Capillaren eine bedeutende Verlangsamung erfahren. Die Ausscheidung jener Stoffe erfolgt entweder, indem sich weisse Blutkörperchen mit denselben zuerst beladen und so durch die Gefässwandung schlüpfen oder durch directe Extravasation dieser Stoffe selbst. Diese Annahme würde erklären, warum an den fraglichen Stellen keine verschiedenen Stadien der Metamorphose rother Blutkörperchen zu sehen sind. Erleichtert würde die Erklärung vielleicht durch eine Steigerung des physiologischen Vorganges, wenn es, wie in der Leber, so auch in den Nebennieren, dann zu einer „Pigmentinfiltration“ käme, wenn pathologische Mengen von zerfallenem Blute im Gefässsysteme vorhanden sind. Ein solcher Fall stand mir nicht zu Gebote.

Bezüglich der accessorischen Nebennieren[1]) möchte ich erwähnen, dass unter 42 Fällen 10 solche Gebilde aufweisen und zwar bestehen von diesen acht nur aus Rindensubstanz,

[1]) Vergl. Marchand, Accessorische Nebennieren im Lig. lat. Virchow's Archiv Bd. 92. 1883. und Paul Grawitz, Die sog. Lipome der Niere. Virchow's Archiv Bd. 93. 1883.

zwei dagegen sind aus Rinden- und Marksubstanz zusammengesetzt. Ich möchte auf das Vorkommen von Marksubstanz in accessorischen Nebennieren deshalb hinweisen, weil in den bisherigen Schilderungen immer nur von Nebennierengewebe oder nur von Rindengewebe die Rede ist.

Accessorische Nebennieren kommen vor einmal innerhalb der Nebenniere selbst, d. h. unterhalb der Kapsel der Nebenniere, dann der Nebenniere direct aufsitzend (mit eigener Kapsel)[1]); ferner finden sich solche Gebilde in dem die Nebenniere umgebenden Fett-Bindegewebe, namentlich im Hilus derselben; sie erstrecken sich aber noch weiter bis zum Plexus solaris, bis in die Niere, als sog. Strumae lipomatodes aberratae renis, und endlich, wie Marchand feststellte, auch bis in's Ligamentum latum.

Von den letzteren erwähnt Marchand ausdrücklich, dass sie nur aus Rindensubstanz bestehen und weist ihre Entwicklung aus einem Zweige der Vena spermatica int. nach. Würden nur solche Nebennieren im Lig. lat. vorkommen, so müssten wir annehmen, dass Ganglienzellen des Sympathicus, aus welchen sich bekanntlich die Marksubstanz entwickelt, sich nie bis zu diesem Orte erstrecken und daher nicht von den hier aus dem venösen Plexus hervorgehenden Rindenzellen umwachsen werden können. Wir sind aber wohl berechtigt, anzunehmen, dass es sich bei Bildung der accessorischen Nebennieren der Nebenniere selbst um einen dem entwickelungsgeschichtlichen Vorgange bei Bildung der accessorischen Nebennieren im Lig. lat. analogen Vorgang handeln wird und können deshalb umgekehrt annehmen, dass ebenso wie in jener nicht lauter accessorische Nebennieren ohne Marksubstanz vorkommen, wenn sich auch die Mehrzahl so verhält, sondern dass, ist nur erst das Beobachtungsmaterial ein grösseres geworden, sich vielleicht auch im Lig. lat. der eine oder andere Fall finden wird, der beide Substanzen, Mark und Rinde, aufzuweisen haben wird.

[1]) Wie aus zweien meiner Präparate hervorgeht, können accessorische Nebennieren durch einen aus Rindencylindern bestehenden Stiel mit Rindencylindern des Hauptorgans in directem Zusammenhange stehen. In solchen Fällen ist es also nicht zu einer vollendeten Abschnürung gekommen.

Ich wende mich nun zur Besprechung der pathologischen Verhältnisse der Nebennieren. Die 42 Fälle, welche ich untersuchte, vertheilen sich nach Hauptkrankheit und -Todesursache geordnet, wie folgt.

I. Acute Infectionskrankheiten.
   1) Scharlach — Diphtherie: No. 1 (No. 94 des Sectionsjournals pro 1886).
   2) Erysipel: No. 2 (119), No. 3 (137).
   3) Septicämie: No. 4 (101), No. 5 (126), No. 6 (97).
   4) Phlegmone: No. 7 (105), No. 8 (116).

II. Krankheiten der Lunge.
   1) Katarrhalische Pneumonie: No. 9 (99), No. 10 (132).
   2) Croupöse Pneumonie: No. 11 (102), No. 12 (131), No. 13 (136).
   3) Tuberculose:
      a) chron.: No. 14 (80), No. 15 (83), No. 16 (95), No. 17 (96), No. 18 (108), No. 19 (128), No. 20 (133), No. 21 (41*)[1]), No. 22 (43*);
      b) acute: Miliartuberculose: No. 23 (112), No. 24 (156), No. 25 (37*).

III. Krankheiten des Herzens.
   1) Chronische Endocarditis der Mitralis und der Aorta: No. 26 (117).
   2) Myocarditis: No. 27 (104), No. 28 (129), No. 29 (142).
   3) Idiopathische Hypertrophie und Dilatation: No. 30 (92), No. 31 (122).

IV. Krankheiten des Verdauungstractus.
   1) Gastritis — Enteritis des Dickdarms: No. 32 (159 des Einlaufjournals).
   2) Lebersyphilis: No. 33 (89).

V. Krankheiten des Bauchfells.
   Eitrige Peritonitis: No. 34 (120), No. 35 (138).

VI. Krankheiten der Harnorgane.
   Pyelonephritis purulenta: No. 36 (111).

VII. Krankheiten des Nervensystems.
   Hirnödem: No. 37 (74).

[1]) Die mit Stern versehenen Nummern beziehen sich auf das Sectionsjournal des städt. allg. Krankenhauses r. d. I.

VIII. Krankheiten der Knochen.
Wirbelcaries: No. 38 (109), No. 39 (134).
IX. Geschwülste.
Mammacarcinom: No. 40 (118), No. 41 (106).
X. Suicidium. No. 42 (103).

Wenn wir die Nebennieren entsprechend dieser Reihenfolge untersuchen, so finden wir, dass die einzelnen Gruppen gewisse charakteristische Eigenschaften zeigen, Manches gemein haben, und durch Anderes sich von einander unterscheiden.

Ich werde den einzelnen Fällen immer einen kurzen Ueberblick über das Sectionsresultat, also die anatomische Diagnose beigeben und zur leichteren Uebersicht die Diagnose des Nebennierenbefundes in jedem Falle an die Spitze setzen.

No. 1. D., Wilh., 17 Jahre, Gymnasiast.
Nebennierenbefund: Trübe Schwellung.
Anat. Diagn.: Scarlatina. Diphtheria fauc. Acute Nephritis.

Die Nebennieren zeigten makroskopisch keine Veränderung. Die mikroskopische Untersuchung ergab: Kapsel normal, Bindegewebe der radiären Stützfasern, sowie dessen Kerne in leichtem Grade vermehrt. Parenchymzellen der Rindensubstanz zum grössten Theile normal; manche dagegen vergrössert, verschwommen, die Grundsubstanz der Zelle hatte den Farbstoff nicht völlig extrahiren lassen, erschien getrübt und stärker gekörnt; bei einigen vom Kerne nichts mehr zu sehen, die ganze Zelle gleichmässig gefärbt ohne Unterschied zwischen Kern und Protoplasma der Zelle; die am weitesten vorgeschrittenen Zellen hatten sogar ihre Umgrenzung und Form verloren und bildeten nur mehr eine unregelmässig geformte körnige Masse. Präparat No. 1 b zeigte alle diese Verhältnisse in noch ausgesprochenerer Weise, indem, was bei Präparat a vereinzelt auftrat, hier über das ganze Präparat in ziemlich gleichmässiger Weise sich erstreckte.

Wir haben also in diesen beiden Nebennieren ein Bild vor uns, welches man bei anderen parenchymatösen Organen als trübe Schwellung bezeichnet.

No. 2. W., Georg, 26 Jahre, Schäffler.
Nebennieren: Fettdegeneration und trübe Schwellung.
Anat. Diagn. Erysipel des Gesichts. Chronische Adhäsivpleuritis. Bronchopneumonischer Heerd im Unterlappen der rechten Lunge. Myodegeneration. Muscatnussleber. Stauungsnieren. Ascites. Leptomeningitis chronica. Hirnanämie. Constitutionelle Syphilis.

Nachdem wir schon gelegentlich des vorhergehenden Präparates die Erscheinungen der trüben Schwellung beschrieben, können wir uns hier schon so kurz fassen, dass wir einfach angeben, dass sich an vielen Zellcomplexen

trübe Schwellung beobachten lässt. Wir sehen aber noch etwas an anderen Stellen: Die Zellen sind gross, ausgebuchtet, die Kerne ganz klein atrophisch, an den Rand der Zelle gedrängt; an manchen Stellen, an denen auch die Kerne zu Grunde gegangen zu sein scheinen, finden sich nur mehr feine fadenförmige, netzartige Gerinnsel: Wir haben ausgesprochene fettige Degeneration vor uns.

No. 3. K., Anna, 54 Jahre, Köchin.

Nebennieren: Trübe Schwellung und fettige Degeneration.

Anat. Diagn.: Erysipel des Gesichts. Doppelseitige fibrinöse Pleuritis. Lungenemphysem. Herzhypertrophie und Dilatation. Myodegeneration. Milztumor. Trübe Schwellung der Nieren. Leptomeningitis purulenta. Hirnödem.

Nebennieren: Trübe Schwellung überwiegend über fettige Degeneration.

No. 4. B., Paul, 59 Jahre, Taglöhner.

Nebennieren: Trübe Schwellung, fettige Degeneration und kleinzellige Infiltration.

Anat. Diagn.: Sepsis nach Hydroceleradicaloperation. Phlegmone der Bauchdecken. Lungenemphysem. Chronische Endocarditis der Mitralis. Stenose und Insufficienz derselben. Herzhypertrophie. Granulirte Niere.

Die Nebennieren, trüb geschwellt und fettig degenerirt, zeigen ausser häufiger kleinzelliger Infiltration um freies Pigment solche auch in der Umgebung der Gefässe der Marksubstanz. An einer nahe dem Rande des Präparates No. 4 a gelegenen Stelle lässt sich folgender Vorgang beobachten. Bei schwacher Vergrösserung gleicht dieselbe einem Tuberkel, dessen Centrum verkäst, dessen Peripherie mit Rundzellen umgeben ist. Betrachten wir das Bild bei stärkerer Vergrösserung, so entdecken wir am Rande gegen die relativ normalen Parenchymzellen hin sehr grosse Rundzellen mit mehreren Kernkörperchen; je mehr wir uns dem Centrum nähern, desto weniger werden die Parenchymzellen, desto mehr verändern die Rundzellen ihre Gestalt und Grösse: sie werden birnförmig, hufeisenförmig, haben allerlei Fortsätze, werden immer kleiner, bis sie schliesslich nur mehr ganz kleine Pünktchen darstellen, mit welchen die körnige detritusähnliche Grundsubstanz, in welcher sie schliesslich aufgehen, besät ist. Es handelt sich hier um nichts Anderes als um eitrige Einschmelzung. — Auch die Kerne des Bindegewebes sind vergrössert und getrübt, ersteres selbst verdickt, wie ödematös gequollen.

No. 5. M., Josepha, 35 Jahre, Köchin.

Nebennieren: Kleinzellige Infiltration, trübe Schwellung und Fettdegeneration.

Anat. Diagn.: Sepsis puerperalis. Ruptura uteri. Endometritis diphtheritica. Colpitis. Hämorrhagisch-fibrinöse Pleuritis. Cor adipos. Myodegeneration. Fettige Degeneration der Leber und Nieren.

Aus obigem Nebennierenbefunde hebe ich in diesem Falle die kleinzellige Infiltration als das Wesentlichste hervor. Dieselbe war ganz enorm.

Sie hält sich im Allgemeinen an die Stützfasern, tritt jedoch auch diffus auf, namentlich in der Marksubstanz. Dieses Präparat wurde nach der Gram'schen Methode auch auf Kokken untersucht, jedoch mit negativem Resultat.

No. 6. B., 54 Jahre, Gürtler.

Nebennieren: Cystöse Entartung durch eitrige Einschmelzung.

Anat. Diagn.: Septicämie. Myodegeneration. Milztumor. Nephrit. acut.

An Stelle der Nebennieren fanden sich in derbes Fettgewebe eingeschlossen je ein etwa hühnereigrosser Sack von röthlichgelber Farbe, prall gespannt, fluctuirend. Der Inhalt bestand aus einer dickflüssigen, fadenziehenden, röthlichgelben, schmierigen Masse, die jedoch keinen üblen Geruch hatte. In derselben wurden Eiterkörperchen, Fettkörnchen und Detritus nachgewiesen. Schnitte durch die Wand der Cysten ergaben, dass die Nebennieren fast völlig zu Grunde gegangen waren, denn es bestand von denselben nur mehr die ungefähr um das Vierfache verdickte Kapsel (fibröses Bindegewebe mit spärlichen länglichen Kernen), dann derselben anliegend Zellnester der äussersten Rindenschicht, trüb geschwellt. Hierauf folgt eine detritusähnliche Masse, die sehr viel kleinkörniges Pigment, wirr durcheinander liegende stark degenerirte Zellen der mittleren Rindenschicht (?) und Eiterkörperchen enthält [1]).

No. 7. F., Dominikus, 66 Jahre, Pflasterer.

Nebennieren: Fettige Degeneration, trübe Schwellung.

Anat. Diagn.: Eitriger Abscess im linken Scrotum. Phlegmone der Scrotalhaut. Emphysem beider Lungen. Hypertrophie beider Ventrikel.

No. 8. N., Joh., 67 Jahre, Schuhmacher.

Nebennieren: Fettdegeneration, trübe Schwellung. Stauung.

Anat. Diagn.: Eitrige Phlegmone des Vorderarms und der Hand. Hypostatische Pneumonie des rechten Unterlappens. Spitzencirrhose. Lungenemphysem. Atheromatose der Coronararterien. Myodegeneration.

Die in der Nebennierendiagnose angegebenen beiden ersten Symptome erfordern als bereits erörtert keine weitere Beschreibung, wohl aber das letzte, die Stauung. Dieselbe äussert sich hauptsächlich durch eine Erweiterung der Capillaren, die zwischen den einzelnen Zellcomplexen verlaufen. Erstere sind dabei manchmal mit Blut gefüllt. Das Bindegewebe erscheint oft verdickt, gequollen, seine Kerne vermehrt, ödematös; das Pigment ist meist mehr oder weniger vermehrt.

No. 9. W., Georg, 67 Jahre, Gensdarm.

Nebennieren: Normal.

Anat. Diagn.: Lobuläre Pneumonie im linken Oberlappen und Unterlappen. Emphysem der Lungen. Hypertrophie beider Ventrikel. Gallen-

[1]) Verflüssigung des Nebennierengewebes kommt ziemlich häufig vor, meist aber als Folge chronischer tuberculöser Entzündung, wie zahlreiche Fälle aus der Literatur beweisen.

steine. Gallenstauung der Leber. Erosionen des Magens und Darmes. Blutungen in die Haut. Hämorrhagische Diathese.

Die Nebennieren waren sehr fettreich. Blutungen liessen sich in denselben keine constatiren, dass aber bei hämorrhagischer Diathese oder auch ausserdem solche vorkommen, ist durch mehrere Fälle in der Literatur[1]) bewiesen.

No. 10. W., G., 2 Jahre.

Nebennieren: Normal.

Anat. Diagn.: Lobuläre Pneumonie beider Unterlappen. Käsiger Heerd an der seitlichen Fläche des linken Oberlappens. Rachitis.

No. 11. K., 42 Jahre, Bräugehilfenswittwe.

Nebennieren: Trübe Schwellung. Fettdegeneration.

Anat. Diagn.: Croupöse Pneumonie der rechten Lunge. Pleurit. fibrin. chron. Milztumor.

No. 12. L., Joseph, 25 Jahre, Cand. phil.

Nebennieren: Trübe Schwellung. Fettdegeneration.

Anat. Diagn.: Croupöse Pneumonie des linken Unterlappens. Oedem des rechten Oberlappens. Vicariirendes Emphysem der übrigen Lunge. Milztumor. Leichte Leberschwellung.

No. 13. R., Michael, 33 Jahre, Ausgeher.

Nebennieren: Trübe Schwellung. Fettdegeneration.

Anat. Diagn.: Croupöse Pneumonie der rechten Lunge. Doppelseitige fibrinöse Pleuritis. Myodegeneration. Trübe Schwellung und fettige Degeneration der Leber und Nieren. Stauungsnieren. Alte Peritonitis. Hyperämie und Oedem des Gehirns.

No. 14. R., Xaver, 38 Jahre, Mälzer.

Nebennieren: Tuberculose (Verkäsung).

Anat. Diagn.: Tuberculose der Lungen und des Peritonäums. Tuberculöse Basilarmeningitis. Solitärtuberkel im Kleinhirn. Darmgeschwür.

Die eine Nebenniere war fast total verkäst, die noch erhaltenen Zellen zeigten trübe Schwellung. Die Tuberkel waren durch einen starken Ring von kleinzelliger Infiltration umgeben und enthielten Riesenzellen.

[1]) 1) Schmidt's Jahrb. 1881. Bd. 190. No. 2. Dr. Blezinger-Ulm, Württemberger Corr.-Bl. XLIX. 8. 6. III. 79. — 2) Ibidem. Dr. Chiari, Wiener med. Presse. XXI. 44. 1880. — 3) Virchow und Hirsch, Jahresber. 1870. Bd. I. S. 283. Fiedler, Fettige Degeneration der rechten Nebenniere bei einem 4 Tage alten Kinde. Bluterguss in die Marksubstanz derselben. Durchbruch des ergossenen Blutes in die Bauchhöhle. Plötzlicher Tod. Archiv d. Heilk. H. 3. — 4) Ibidem. Bd. II. S. 560. Ahlfeld, Blutung aus beiden Nebennieren bei einem neugebornen Kinde. Arch. d. Heilk. H. 5.

No. 15. L., Gustav, Cand. jur.

Nebennieren: Die eine normal, die andere tuberculös (verkäst).

Anat. Diagn.: Chronische Lungentuberculose. Cavernen. Tuberculös-käsige Pyelonephritis, Ureteritis und Cystitis. Darmgeschwüre.

No. 16. W., Cäcilie, 29 Jahre, Regenschirmmacherin.

Nebennieren: Leichte trübe Schwellung.

Anat. Diagn.: Phthis. pulm. Cavernen rechts. Eitrige Pleuritis rechts. Anämie sämmtlicher Unterleibsorgane. Gallensteine.

No. 17. B., Katharina, 34 Jahre, Lackirersfrau.

Nebennieren: Trübe Schwellung und Fettdegeneration.

Anat. Diagn.: Phthis. pulm. mit Cirrhose. Adhaesivpleurit. Tuberculöse Geschwüre im Ileum und Colon. Perforation eines solchen. Peritonitis. Milztumor. Miliartuberculose der Leber. Verkäsung der retroperitonäalen Drüsen. Puerperaler Uterus mit eitriger Zerstörung eines kleinen Theiles des Placentarrestes. Geschwüre am Anus. Amyloid-Milz-Nieren.

Die Nebennieren gaben keine Amyloidreaction [1]).

No. 18. T., Franz, 25 Jahre.

Nebennieren: Cirrhose (Fig. 3).

Anat. Diagn.: Tubercul. pulm. (cavernöse Cirrhose). Tuberculöse Geschwüre im Coecum und Colon asc. Hydroceph. ext.

Die Nebennieren waren etwas verkleinert und von sehr derber Consistenz. Letzteres hatte seinen Grund in einer bedeutenden Bindegewebshypertrophie. Schon die Kapsel war verdickt und bestand aus wellenförmigen dicken (Sehnenfasern ähnlichen) Fibrillen; ebenso verhält sich der Stützapparat, seine Fasern sind vermehrt und verdichtet. Ihr Verlauf ist ebenfalls wellenförmig, wodurch das ganze Bild ein anderes Ansehen erhält. Unter dieser Bindegewebshypertrophie leiden die Parenchymzellen: Ihre Kerne sind nicht mehr rund, sondern flach, länglich, wie plattgedrückt, die Zellen klein (besonders in der äussersten Rinde). Die Wandungen der Gefässe zeigen colossale Verdickung [2]).

Wir haben es hier also mit einem Vorgange zu thun, welcher der Cirrhose der Leber am ehesten gleichkommt.

[1]) Amyloiddegeneration kommt jedoch auch in der Nebenniere vor, z. B. in Verbindung mit Addison'scher Krankheit. Virchow und Hirsch, Jahresber. 1869. Bd. II. S. 270. — Wolff, Aus der med. Klinik in Rostock. Berlin. klin. Wochenschr. No. 17.

[2]) Um mich zu überzeugen, dass wir in diesem Präparate nicht ein Kunstproduct vor uns haben, wie es ja durch Ueberhärtung, Ueberhitzung u. s. w. zu Stande kommen kann, habe ich einer anderen Stelle derselben Nebenniere noch ein zweites Stück entnommen und mit allen Cautelen präparirt. Es ergab den nämlichen Befund.

No. 19. M., Thomas, 61 Jahre, Maurer.

Nebennieren: Fast normal.

Anat. Diagn.: Käsige Induration beider Lungenspitzen. Oedem und Emphysem der übrigen Lunge. Adhäsivpleuritis rechts. Schrumpfniere links. Wallnussgrosse Cyste der rechten Niere. Geschwüre an der Glans penis. Alte Syphilis.

Die Nebennieren zeigen partiell in leichtem Grade trübe Schwellung.

No. 20. E., Franz, Postillon.

Nebennieren: Fast normal.

Anat. Diagn.: Phthis. pulm. Doppelseitige Pleuritis. Eitrige Bronchitis. Herzhypertrophie und Dilatation. Pericardit. adhaesiv. Verkäsung sämmtlicher Lymphdrüsen. Muscatnussleber. Käsige Infarcte in den Nieren. Atrophie der Milz.

Nebennieren sehr fettreich, stellenweise fettig degenerirt.

No. 21. ....

Nebennieren: Trübe Schwellung.

Anat. Diagn.: Phthisis.

No. 22. ....

Nebennieren: Stauung (?).

Anat. Diagn.: Phthisis. Darmtubercul. Schrumpfniere. Atheromatose.

Die Nebennieren zeigen stellenweise trübe Schwellung, ausserdem Capillaren weit.

No. 23. H., Friedrich, 26 Jahre, Fuhrknecht.

Nebennieren: Trübe Schwellung geringen Grades.

Anat. Diagn.: Acute Basilarmeningitis. Alte Heerde in der Lunge. Pleurit. adhaesiv. chron. Stauungsnieren.

No. 24. B., Franz, 41 Jahre, Bräugehülfe.

Nebennieren: Trübe Schwellung. Fettige Degeneration.

Anat. Diag.: Miliartuberculose der Lunge. Käsige Heerde in beiden Oberlappen. Caverne im rechten Oberlappen. Pleurit. adhaes. chron. Myodegeneration. Tuberculös-eitrige Peritonitis. Darmgeschwüre. Fett-Leber-Nieren.

No. 25. ....

Nebennieren: Mässige trübe Schwellung. Miliartuberculose.

Anat. Diagn.: Compressionsmyelitis. Miliartuberculose. Basilarmeningitis.

Die eine Nebenniere zeigt einen grossen, in der Mitte verkästen Tuberkel, der ohne scharfe Grenze (cf. No. 14!) in das übrige Gewebe fortwuchert und Riesenzellen von bedeutender Grösse enthält.

No. 26. J., Jacob, 55 Jahre, Wachsfabrikant.

Nebennieren: Stauung und fettige Degeneration.

Anat. Diagn.: Chronische Endocarditis der Aorta und Mitralis. Stenose und Insufficienz der Aorta. Cor bovinum. Doppelseitiger Hydrothorax. Compressionsatelectase. Schrumpfung der einen, Hypertrophie der anderen Niere. Stauungsorgane. Allgemeine Oedeme.

Die Fettdegeneration der Nebennieren war sehr ausgesprochen.

No. 27. E., Margaretha, 67 Jahre.

Nebennieren: Trübe Schwellung. Fettdegeneration.

Anat. Diagn.: Cor adipos. Herzhypertrophie und Dilatation. Myodegeneration. Atheromatose der Aorta und der Coronararterie. Lungenemphysem. Milztumor. Circumscripte eitrige Nephritis. (Dermoidcyste des linken Ovariums. Fibrom im linken Lig. lat. Nabelbruch.)

No. 28. W., Rosina, 74 Jahre.

Nebennieren: Stauung.

Anat. Diagn.: Herzhypertrophie und Dilatation. Myodegeneration. Struma.

No. 29. S., Johann, 51 Jahre, Buchhalter.

Nebennieren: Fast normal.

Anat. Diagn.: Herzhypertrophie und Dilatation. Myodegeneration. Cor adipos. Alte Cirrhose und käsige Induration beider Lungenspitzen. Pleurit. adhaes. chron. Induration der Leber. Granularatrophie der Nieren. Ascites.

Die Nebennieren zeigen partielle Fettdegeneration, die Gefässe etwas erweitert.

No. 30. B., Thomas, 40 Jahre, Schuhmacher.

Nebennieren: Fettige Degeneration.

Anat. Diagn.: Herzhypertrophie und Dilatation. Chronische Stauungslunge. Adhäsivpleuritis. Muscatnussleber. Cyanotische Induration der Milz und Nieren. Allgemeiner Hydrops. Hydrocephal. ext. und int. Leptomeningitis chron. Hirnödem.

Von Ausdehnung der Capillaren war in diesem Falle nichts zu bemerken.

No. 31. W., Anton, 39 Jahre, Metzgergehülfe.

Nebennieren: Stauung.

Anat. Diagn.: Herzhypertrophie und Dilatation. Lungenemphysem. Hydrothorax. Muscatnussleber. Stauungsorgane. Oedeme.

Ausser dem oben angegebenen Befunde war geringe Fettdegeneration der Nebennieren zu bemerken.

No. 32. Neugebornes Kind.

Nebennieren: Trübe Schwellung.

Anat. Diagn.: Acute Gastritis. Enteritis des Dickdarms. Soor des Oesophagus. Defect des harten und weichen Gaumens.

No. 33. D., Corbinian, 50 Jahre, Schreinergehülfe.

Nebennieren: Stauung und mässige Fettdegeneration.

Anat. Diagn.: Cor adipos. Myodegeneration. Lebersyphilis (Gummata und Lappung). Rechts Hydrothorax. Stauung in allen Organen. Ascites.

No. 34. L., Pancratia, 16 Jahre, Magd.

Nebennieren: Trübe Schwellung.

Anat. Diagn.: Allgemeine Anämie. Herzatrophie. Pleurit. serofibrinosa. Eitrige Peritonitis in Folge Durchbruch des Proc. vermiform.

No. 35. W., Antonie, 28 Jahre, Köchin.

Nebennieren: Trübe Schwellung.

Anat. Diagn.: Herzatrophie. Eitrige Pleuritis links. Lungenemphysem. Eitrige Peritonitis nach Durchbruch eines Ovarialabscesses. Uteruspolyp.

No. 36. L., Johann, 26 Jahre, Maurer.

Nebennieren: Trübe Schwellung. Fettdegeneration.

Anat. Diagn.: Fibrinös-eitrige Pleuritis links. Compressionsatelectase der linken Lunge. Pyelonephritis beiderseits. Durchbruch eines Abscesses der linken Niere in das retrorenale Bindegewebe. Abscess desselben. Durchbrechung des Zwerchfells. Cystit. chron. purulent. Urethritis.

No. 37. H., Karl, 17 Jahre, Handelsschüler.

Nebennieren: Fettige Degeneration.

Anat. Diagn.: Trübung der weichen Hirnhäute. Erweiterung der Seitenventrikel und des III. Ventrikels. Hirnödem geringen Grades. Beginnende Lebercirrhose (sehr geringen Grades). Fettnekrose der Nebennieren. Schwellung der Follikel des Dünndarms und der Mesenterialdrüsen. Leichte Hypertrophie und Dilatation des linken Ventrikels. Anämie der Haut.

Der Krankengeschichte entnehmen wir, dass Pat. an Magenschmerzen erkrankte und schon 3 Tage nach seiner Aufnahme in's Krankenhaus an Vergiftungswahn zu leiden begann. Nach zwei weiteren Tagen trat plötzlicher Tod ein. Die objective Untersuchung ergab mit Ausnahme einer Herabsetzung der Haut- und Sehnenreflexe kein positives Resultat. Temperatur Abends 38° C.

Wir haben also keine eigentliche Todesursache gefunden: Das Hirnödem war gering, von der Fettdegeneration der Nebennieren, als dem einzigen kranken Organe, wird sich das klinische Bild, die Psychose [1]) und der plötzliche Tod [2]) auch nicht ableiten lassen, wenn auch schon ähnliche Fälle in der Literatur beschrieben sind.

[1]) Charité-Annalen. 1885. S. 630. Lewin, 281 Fälle von Morbus Addison., berücksichtigt nach dem neurolog. Centralbl. 1886. No. 5 auch besonders die cerebralen Symptome.

[2]) Virchow und Hirsch, Jahresber. 1867. II. Bd. S. 306. Bruce, Ex-

No. 38. N., Joseph, 38 Jahre, Perforirer.

Nebennieren: Trübe Schwellung. Fettdegeneration.

Anat. Diagn.: Caries der Brustwirbelsäule mit völliger Zerstörung des IX. Brustwirbelkörpers. Durchbruch in den Wirbelkanal. Compression des Rückenmarks, Pachymeningitis ext. spinal. tuberculosa. Phthis. pulm. Cavernen. Tuberculöse Darmgeschwüre.

No. 39. R., Maria, Taglöhnerin, 33 Jahre.

Nebennieren: Trübe Schwellung. Geringe Fettdegeneration.

Anat. Diagn.: Brust- und Lendenwirbelcaries, Durchbruch nach hinten. Herzatrophie. Myodegeneration. Fettige Degeneration der Leber und Nieren. Alte Cirrhose und käsiger Heerd in der Lunge. Beiderseitige Adhäsivpleuritis. Geringer eitriger Erguss links. Alte Duodenalgeschwüre mit Durchbruch und Verlöthung mit der Umgebung. Obliteration der Gallenblase und des Ductus cysticus durch einen eingeklemmten Gallenstein. Allgemeine Anämie.

No. 40. L., Anna, 47 Jahre, Häuslersfrau.

Nebennieren: Geringe trübe Schwellung.

Anat. Diagn.: Carcinom der linken Mamma. Doppelseitige Pleurit. fibrin. Doppelseitige lobuläre Pneumonie. Anämische Nierenkeile. Geringer Grad von Lebercirrhose. Subseröses Myom des Uterus. Emphysem.

No. 41. R. Margaretha, 52 Jahre, Ausgeherin.

Nebennieren: Die eine fast normal, die andere carcinomatös.

Anat. Diagn.: Carcinoma mammae dext. Metastasen in Lunge, Leber, den periportalen und retroperitonäalen Lymphdrüsen. Carcinom der Pleura rechts, der Axillardrüsen und der ganzen rechten Thoraxwand. Cirrhose und Cavernen beider Lungen. Herzatrophie. Allgemeiner Marasmus.

Die eine Nebenniere zeigte geringe trübe Schwellung, die andere war in ein Fibrocarcinom verwandelt. Daran wäre nun nichts Besonderes, denn es sind schon viele solcher Fälle von einseitigem oder doppelseitigem Nebennierencarcinom mit und ohne Morbus Addison. beschrieben [1]). Es bietet uns

tensive disease of both suprarenal capsules (Addison's) without bronzing of the skin. Transact. of the path. Soc. XVII. p. 401. — Ibid. 1868. Bd. II. S. 276. Bristow, Case of Addison's disease. Brit. med. Journ. July 4. — Ibid. Huber, Echinococc. multilocul. der Nebenniere. Wochenschrift für klin. Med. V. S. 139. — Ibid. 1869. Bd. II. S. 270. Ringer, Disease of the suprarenal capsules, death. Medical times and gaz. No. 220.

[1]) Schmidt's Jahrb. 1881. Bd. 190. No. 2. S. 134. Dr. Robert T. Edes, Boston med. and surg. Journ. XCIX. 25. p. 788. Dez. 19. 1878. — Virchow und Hirsch, Jahresber. 1868. Bd. I. S. 187. Greenhow, Cancer of suprarenal capsule. Transact. of the pathol. Soc. London. XVIII.

aber das Präp. 41a deshalb etwas Interessantes, weil durch den Schnitt zufälliger Weise sympathische Nervenfasern getroffen sind, welche mit in den Krankeitsprozess gezogen sind (Fig. 4). Das dieselben umgebende Bindegewebe ist bedeutend vermehrt. Kerne der Nervenfasern sehen wir meist nur mehr in der Mitte der Nervenbündel, während sie am Rande Carcinomzellen gewichen sind.

Wir haben es somit mit einer Invasion von Krebszellen in sympathische Nervenfasern zu thun. Das Carcinom folgt auch im Nerven den Lymphspalten und durchsetzt denselben der Quere und der Länge nach. Wie weit die Carcinomzellen gegen die Ganglien zu gedrungen waren, konnte, da man den Befund nicht hatte im Voraus ahnen können, später nicht mehr eruirt werden.

No. 42. R., Leonhard, 24 Jahre, Drechslergehilfe.

Nebennieren: Normal.

Anat. Diagn.: Selbstmord. Tod durch Erschiessen durch die Stirn. Pneumonia acut. des linken Unterlappens. Geringe Hypertrophie und Dilatation des Herzens. Cor adipos. Leichte chronische Leptomeningitis. Hirnödem.

Nach Schilderung der einzelnen Nebennieren gehe ich dazu über, die gefundenen Resultate zu ordnen und zu verwerthen, was am besten durch Vereinigung derselben in einer Tabelle geschehen dürfte.

Tabelle [1]).

No.	Anatomische Diagnose.	Trübe Schwellung.	Fettdegeneration.	Stauung.	Anderweitige Erkrankungsformen.
1.	Scarlatina	+			
2.	Erysipel	+			
	Myodegeneration. Muscatnussleber		+		
3.	Erysipel	+			
	Myodegeneration		+		
4.	Sepsis	+			Kleinzellige Infiltration
	Chronische Endocarditis		+		u. partielle Vereiterung.
5.	Sepsis	+			Kleinzellige Infiltration.
	Myodegeneration		+		
6.	Septicämie				Cystöse Entartung durch totale Vereiterung.
7.	Emphysem. Herzhypertrophie		+		
	Scrotalabscess	+			
8.	Phlegmone	+			
	Emphysem. Myodegeneration		+		

[1]) Die mit einem + versehenen Rubriken bedeuten positiven Befund.

No.	Anatomische Diagnose.	Trübe Schwellung.	Fettdegeneration.	Stauung.	Anderweitige Erkrankungsformen.
9.	Lobuläre Pneumonie				Normal.
10.	Lobuläre Pneumonie				Normal.
11.	Croupöse Pneumonie	+	+		
12.	Croupöse Pneumonie.	+			
	Myodegeneration		+		
13.	Croupöse Pneumonie	+			
	Herzhypertrophie. Trübe Schwellung und Fettdegeneration der Leber und Niere		+		
14.	Tuberculose				Partielle tuberculöse Verkäsung.
15.	Tuberculose				Tuberculöse Verkäsung.
16.	Tuberculose. Eitrige Pleuritis .	+			
17.	Tuberculose		+		
	Perforativperitonit.	+			
18.	Tuberculose				Cirrhose.
19.	Tuberculose				Normal.
20.	Tuberculose. Herzhypertrophie. Muscatnussleber		+		
21.	Tuberculose	+			
22.	Tuberculose			+	
23.	Eitrige Basilarmeningitis . . .	+			
24.	Miliartuberculose. Eitrige tuberculöse Peritonitis. Darmgeschwüre	+			
	Myodegeneration. Fettleber-Niere		+		
25.	Basilarmeningitis	+			Miliartuberculose.
26.	Chronische Endocarditis. Cor bovinum. Stenose und Insuffi-cienz der Aorta		+	+	
27.	Cor adipos. Herzhypertrophie und Dilatation. Myodegeneration. Atheromatose		+	+	
	Eitrige Nephritis	+			
28.	Myodegeneration. Hypertrophie und Dilatation. Struma . .		+	+	
29.	Myodegeneration. Cor adipos. Granularatrophie der Nieren .		+	+	
30.	Hypertrophie und Dilatation des Herzens. Stauungsorgane . .		+		
31.	Emphysem. Hydrothorax. Muscatnussleber			+	
32.	Gastritis-Enteritis des Dickdarms	+			
33.	Lebersyphilis. Cor adipos. Myodegeneration. Stauungsorgane		+	+	
34.	Eitrige Peritonitis	+			
35.	Eitrige Peritonitis und Pleuritis	+			
36.	Eitrige Pleuritis	+	+		
	Pyelonephritis. Nierenkapsel-abscess. Cystitis purulenta .				

No.	Anatomische Diagnose.	Trübe Schwellung.	Fettdegeneration.	Stauung.	Anderweitige Erkrankungsformen.
37.	Hirnödem		+		
38.	Wirbelcaries. Phthisis . . .	+	+		
39.	Wirbelcaries. Myodegeneration. Eitriger Erguss in die linke Thoraxhöhle. Fettdegeneration der Leber und Nieren	+	+		
40.	Carcinoma mammae	+			
41.	Carcinoma mammae				Carcinom.
42.	Suicidium				Normal.

Vorliegende Tabelle ergiebt, dass hauptsächlich zwei Veränderungen häufig vorkommen, die trübe Schwellung und die fettige Degeneration. Erstere findet sich bei Scharlach, Erysipel, Sepsis, croupöser Pneumonie, eitriger Pleuritis und Peritonitis, bei phlegmonösen Processen, kurz da, wo es sich um Infection durch irgend eine pathogene Spaltpilzform handelt. Bei diesen Erkrankungen findet sich, wenn dieselbe einen sehr bedeutenden Grad erreichen, wie bei puerperaler Sepsis, auch enorme kleinzellige Infiltration, die sogar zu eitriger Einschmelzung des Organs führen kann.

Fettige Degeration kommt ebenso häufig vor. Dies erklärt sich daraus, dass einmal trübe Schwellung in ersteren Zustand übergehen kann, zweitens daraus, dass die Nebenniere überhaupt ein fettreiches Organ ist und daher durch die nachgenannten Ursachen leicht eine Ueberschreitung des physiologischen Zustandes herbeigeführt werden kann. Solche Ursachen sind hauptsächlich gegeben in Erkrankungen des Herzens und der Lunge, ferner in Erkrankungen der Gefässe und auch in der Anämie. Alle diese führen zu einer Ernährungsstörung, welche eine fettige Degeneration zur Folge haben kann. Kommen trübe Schwellung und fettige Degeneration in ein und derselben Nebenniere neben einander vor, so kann dies seinen Grund darin haben, dass zwei verschiedene Ursachen für beide vorhanden sind, oder darin, dass erstere in letztere übergeht.

Die dritte nächst häufige krankhafte Veränderung ist die durch Stauung hervorgerufene capillare Gefässerweiterung, die sich erklärt, wenn wir die Häufigkeit der Fälle von Myo-

degeneration, Herzhypertrophie und -dilatation, von Cor bovinum etc., wie sie sich aus den Sectionsprotocollen ergeben, in's Auge fassen.

Die Fälle von Tuberculose und Carcinom bedürfen keiner weiteren Erörterung.

Was die in einem Falle beobachtete Cirrhose der Nebenniere betrifft, so dürfte dieselbe nach Analogie mit ähnlichen Prozessen in drüsigen Organen als Product einer chronischen interstitiellen Entzündung aufzufassen sein.

Erklärung der Abbildungen.

Fig. 1. Kleinzellige Infiltration in der Umgebung von freiem Pigment der normalen Nebenniere. a Zellen der mittleren Rindenschicht. b Zellen der innersten Rindenschicht. c Kleine Rundzellen in der Umgebung von d freiem Pigment.

Fig. 2. Fettige Degeneration der Nebenniere. (Mittlere Rindenschicht.) a Normale Zellen. b Grosse blasige Zellen — beginnende Fettdegeneration. c Zellen von unbestimmter Structur — Kerne kaum mehr sichtbar — in tolaler fettiger Degeneration.

Fig. 3. Cirrhose der Nebenniere. a Verdickte Kapsel. b Vermehrtes und verdicktes intrafasciculäres Bindegewebe. c Rindencylinder. Die Kerne klein, platt, comprimirt.

Fig. 4. Metastatischer Krebs der Nebenniere. a Krebsnester. b Bindegewebszüge. c Normale Zellkerne der sympathischen Nervenfasern. d Krebszellen innerhalb sympathischer Nervenfasern.

(Separatabdruck aus Virchow's Archiv für pathologische Anatomie und Physiologie und für klinische Medicin. 108. Band. 1887.)
Druck und Verlag von Georg Reimer in Berlin.

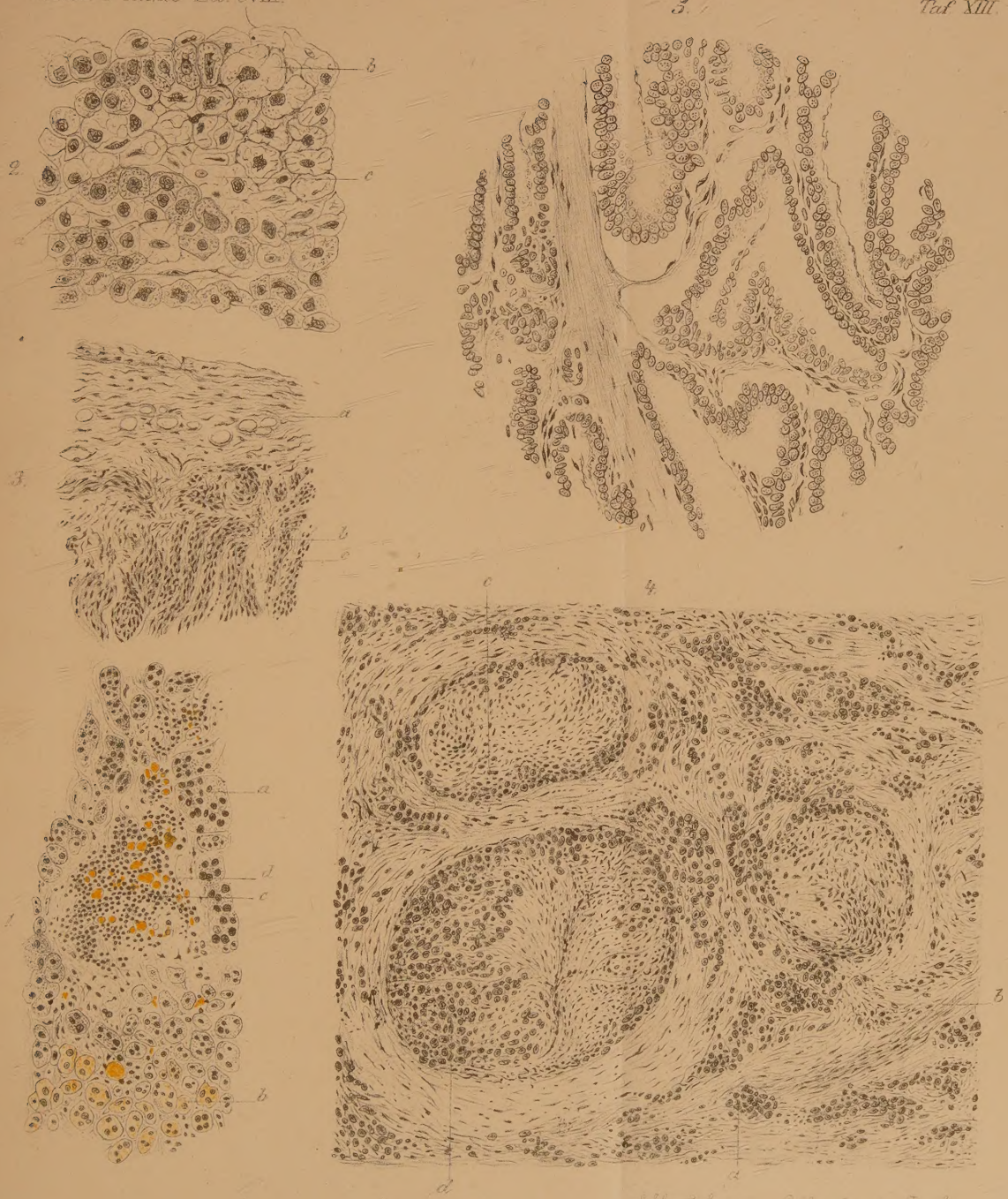

Lith. Schultze Lith. Inst. Berlin.